

Сурдолог

ГБУЗ ПО « Детская областная клиническая больница»
Консультативно-диагностический центр

Лечащему врачу

« 02.04.26 » 20 г.

Ф.И.О. больного

Зимарев В. М., 1948 г.

д/р! Лев. протит. средний отит

Диагноз, установленный в консультативно-диагностическом центре

дв. симметричная глухота.

АД/АВ 2/3 ст (53/57 дБ).

Рекомендации

1) Слуховой аппарат тиристорный
средней мощности закрытого типа
на правое ухо.

2) Левое ухо беречь от влаги,
капли Коллоидин (Дакцин) - при
воспалениях

Врач-консультант



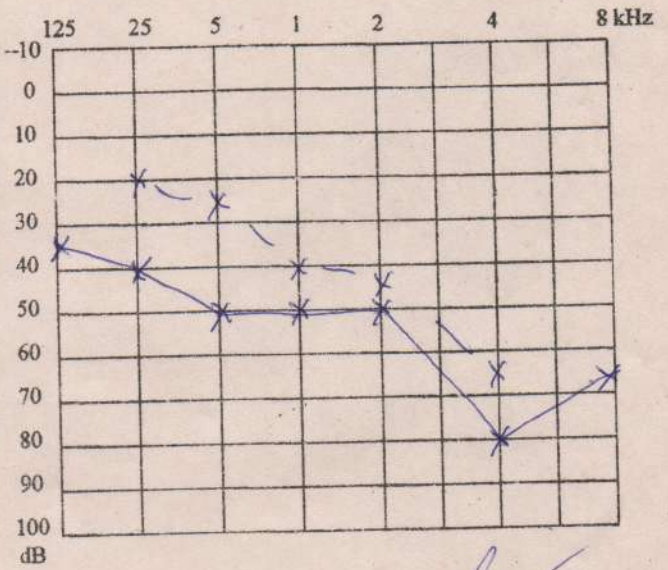
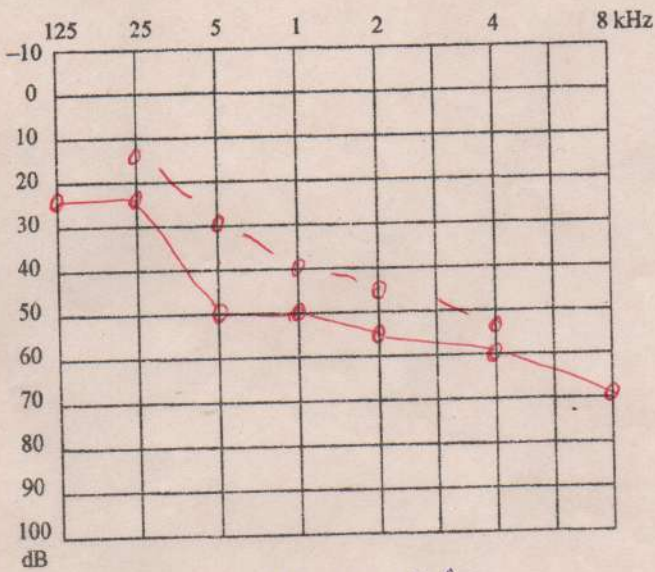
ГБУЗ «Детская областная больница»

Фамилия Зимарев В. М.
 Имя 1948 гр.
 Дата рождения _____

*Дв. смешанная
 тугоухость АД/В 43 ст
 (53/57 дБ)*

Правое

Левое



Дата « 02.04.26 » 2020 г.


Подпись _____

[Handwritten signature]

Interacoustics

U106.00
02-АПР-26 06:47 PM
DP 25 2 СЕК СРД
SN: IA3003769 IA2004823

ИМЯ: *Зимарев*
ПЕВНОЕ: НЕТ *В. М., 1948*
у

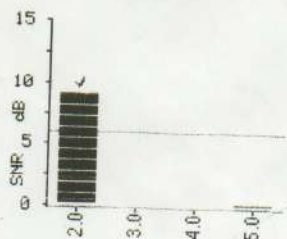


F2	L1	L2	DP	NF	SNR
2.0	66	56	-12	-15	3
3.0	66	56	-20	-14	-6
4.0	67	57	-20	-16	-4
5.0	67	55	-16	-20	4

Interacoustics

U106.00
02-АПР-26 06:47 PM
DP 25 2 СЕК СРД
SN: IA3003769 IA2004823

ИМЯ:
ПРАВОЕ: НЕТ

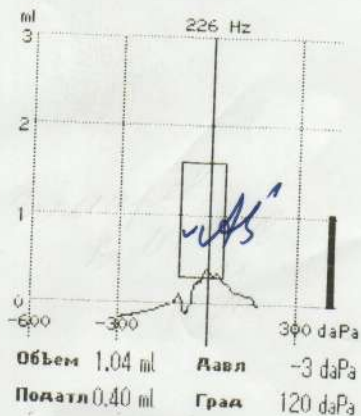


F2	L1	L2	DP	NF	SNR
2.0	65	55	-1	-11	9 P
3.0	65	55	-19	-14	-4
4.0	65	55	-19	-17	-2
5.0	66	55	-20	-20	0

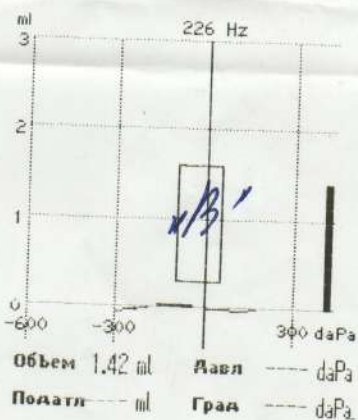
ID :
Дата рожд:
Фамилия *Зимарев*
Имя *В. М., 1948*
Дата теста *02-04-2026*
Время теста *1:59:40*
Протокол : Тимп 226Hz + Ref

Тимпанограмма

Правое

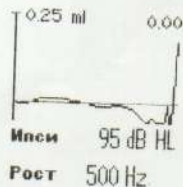


Левое



Тест рефлекса

Правое



Левое

